



Les foyers dentaires

Les foyers dentaires sont des pathologies dentaires douloureuses ou non, visibles ou non, présentes ou passées qui créent à distance des pathologies sans rapport évident avec la cause dentaire.

La présence d'un foyer dentaire peut bloquer l'action de l'auriculothérapie. C'est pour cela que nous tâchons, autant qu'il est possible, de les détecter. L'une des difficultés est de préciser la place d'un foyer lorsque nous le suspectons. Paul Nogier avait publié en 1979 dans la revue auriculomédecine les correspondances entre les dents et les représentations auriculaires.

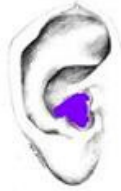• Maxillaire supérieur

premières incisives (11 et 21):	hémiconque inférieure
deuxièmes incisives (12 et 22) :	hémiconque supérieure
canine (13 et 23):	hanche
premières prémolaires (14 et 24):	membre inférieur, rein
deuxièmes prémolaires (15 et 25):	de la main au coude
premières molaires (16 et 26):	plage F
deuxièmes molaires (17 et 27):	plage G
troisièmes molaires (18 et 28):	rhinencéphale et zone antérieure de la joue

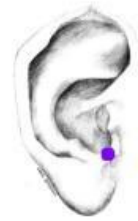• Maxillaire inférieur

première incisive (31 et 41):	région de l'échancrure
deuxième incisive (32 et 42):	région thalamique et échancrure
canine (33 et 43):	mur de C1 à D12
première prémolaire (34 et 44) :	mur de D12 au coccyx
deuxième prémolaire (35 et 45) :	tragus externe
première molaire (36 et 46):	toute la bordure jusqu'à la queue de l'hélix
deuxième molaire (37 et 47):	région cervicale
troisième molaire (38 et 48):	partie sous tragale

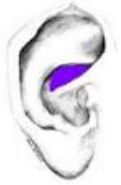• **Maxillary**
 First incisor:
 hemiconcha inferior



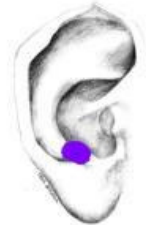• **Mandibular:**
 First incisor:
 area of the notch



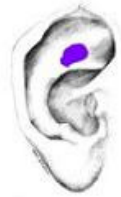• **Maxillary**
 Second incisor :
 hemiconcha superior



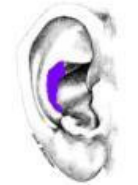• **Mandibular:**
 Second incisor:
 thalamus area and the notch



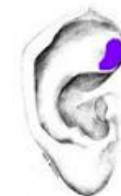Maxillary
 Canine: hip



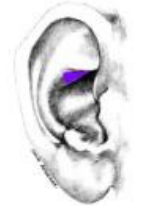• **Mandibular:**
 Canine:
 the wall from C1 to D12



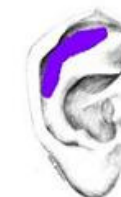Maxillary
 First premolar:
 lower limb, kidney



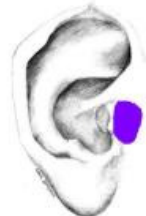• **Mandibular:**
 First premolar:
 the wall from D12
 up to coccyx



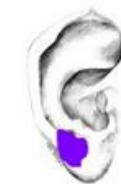Maxillary
 Second premolar: from
 the hand up to the
 elbow



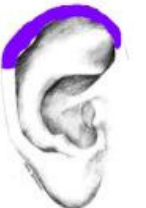• **Mandibular:**
 Second premolar:
 extern tragus



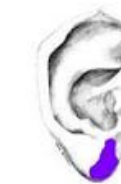Maxillary
 First molar:
 area F



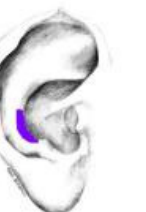
• **Mandibular:**
 First molar:
 the whole border until
 the tail of the helix



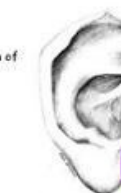• **Maxillary**
 Second molar:
 area G



• **Mandibular:**
 Second molar:
 cervical region



• **Maxillary**
 Third molar:
 rhinencephalon and anterior area of
 the cheek



Docteur Raphaël NOGIER
Lyon, France